Aus dem Institut für physikalische Therapie und Röntgenologie
der Universität München
(Vorstand: Univ.-Prof. Dr. G. Boehm)

Untersuchungen über die am rechten Ascendensrand vorkommenden Zackenformen im Flächenkymogramm des Herzens und ihre Entstehung

Inaugural-Dissertation

zur Erlangung der Doktorwürde
in der gesamten Medizin

verfaßt und einer Hohen Medizinischen Fakultät der
Bayerischen Ludwig-Maximilians-Universität zu München

vorgelegt von

Gamil Sirry
aus Alexandrien (Aegypten)

München 1938

Bayerische Druckerei & Verlagsanstalt Komm.-Ges., München, Müllerstraße 27

Gedruckt mit Genehmigung der Hohen Medizinischen Fakultät
der Bayerischen Ludwig-Maximilians-Universität zu München

R. UNIV.
BIBLIOTHEEK
LEIDEN

Meinen lieben Eltern gewidmet

Digitized by the Internet Archive
in 2026

https://archive.org/details/IA41548311_0022

Einleitung.

Vor dem Ausbau der Röntgenkymographie waren die Kenntnisse über die Aortenbewegung sehr gering. Erst die Flächenkymographie in Verbindung mit der Densographie hat es ermöglicht, die Bewegungsvorgänge genauer als bisher zu verfolgen.

Es besteht keine Uebereinstimmung darüber, ob die aufsteigende Aorta in der Norm stets den rechten Umriß des Gefäßschattens bildet. Kudisch schreibt: „Während eine Reihe von Autoren wie Martin, Vaquez und Bordet, Aßmann, Groedel u. a. dies behaupten, kommen Delherm und Choperon in der letzten Zeit auf Grund von Leichenuntersuchungen zu dem Schluß, daß die Aorta ascendens immer von der oberen Hohlvene besäumt ist."

Das Hervortreten der Aorta im rechten Umriß hängt von der konstitutionellen Eigenart des Aortenverlaufes im Gefäßbündel ab. Auch dem Einfluß des hohen Zwerchfellstandes (Meteorismus, Verfettung, Gravidität, Geschwülste in der Bauchhöhle usw.) wie auch skoliotischen Verbiegungen der Brustwirbelsäule kommt eine gewisse Bedeutung zu. Da die Aorta im verkürzten Brustkorb eine veränderte Lage einnimmt, unten durch das Herz und oben durch das Gewebe des vorderen Mediastinalraumes und die vom Aortenbogen abgehenden Gefäße fixiert ist, so wirkt sich die Lageveränderung hauptsächlich im aufsteigenden Teil aus, wobei sie ungewöhnlich starke Pulsation des Umrisses bedingt.

Die Kymogrammzacken, die an der rechten Kontur des Gefäßbandes auftreten, sind ungeachtet der Frage der „Randbildung" wohl meist auf die Bewegung der Aorta ascendens selbst zurückzuführen, da eine Eigenbewegung der Vene in den seltensten Fällen eine Rolle spielen dürfte. Teils zeigt sich die Ascendenspulsation in der typischen Form der Gefäßzacken, teils sind Modifikationen zu beobachten, deren Zustandekommen im folgenden besprochen werden soll. Besondere Berücksichtigung sollen die pathologischen Formen finden, wozu eine Anzahl von Kymogrammen aus der Sammlung der Röntgenabteilung des Krankenhauses ausgewertet wurde.

Zunächst sei eine Besprechung der einzelnen Faktoren der Zackenbildung vorausgeschickt:

Die Amplitude.

Was zunächst die Amplitude betrifft, so ist eine direkte Abhängigkeit von der Größe des Herzens oder von der Schlag-

amplitude des linken Ventrikels bis jetzt noch nicht festgestellt worden. Stumpf hat bewiesen, daß die Amplituden beim gleichen Individuum unter gleichen Bedingungen eine konstante Größe darstellen. Er hat als größte Breite für die Ascendensamplitude 23 mm gefunden. Bei der Aorta ist die Amplitude am größten im Bereich des Arkus, am kleinsten im darstellbaren Bereich an der Descendens dicht oberhalb des Zwerchfells.

Bei Untersuchung von etwa 150 Kymogrammen habe ich als höchste Zahl für die Ascendensamplitude 14,5 mm gefunden. Ich habe hierbei diese Messungen etwas oberhalb des Herzschattens durchgeführt, weil man hier am besten die reinen Ascendenszacken erwarten kann; noch höher gegen den Aortenarkus zu sind zwar die Amplituden etwas größer, es dürfte sich aber an dieser Stelle in stärkerem Maße um Bewegungsübertragung auf die V. cava handeln, wobei der reine Bewegungstyp der Aorta verwischt sein dürfte.

Die Entstehung der Zackenformen am rechten Ascendensrand.

Stellt man sich die Bewegung des aus der linken Kammer in die Aorta durch die Semilunarklappen ausschließenden Blutstrahles so vor, daß die Richtung des Blutes schräg von links unten nach rechts oben verläuft, so erhält man nach Kudisch einen starken Stoß an die äußere Wand der aufsteigenden Aorta. Nach Ansicht des Genannten gelangt bei der weiteren Fortleitung des durch die Wand reflektierten Blutes dieses bei geradliniger Fortbewegung an die Seitenwand des Arkus; dadurch entstehen gerade an diesen beiden Stellen unter der Wirkung der Blutstromkraft Ausbuchtungen, welche das Bild der Aortenbiegung beeinflussen.

Weltz sieht jedoch die Ursache dieser Ausbuchtungen nicht in dieser Stromwirkung, sondern ist mit Broemser und Straub der Meinung, daß für die Pulsation bzw. Dehnung der Ascendenswand der Druck als Grund anzusehen ist. Zeitlich fallen aber Druck- und Stromkurve nicht zusammen, die Stromkurve eilt der Druckkurve voraus (Broemser). Das Anprallen des Blutstromes an der Außenwand eines Gefäßbogens erzeugt den dynamischen Druck (im Gegensatz zum statischen Druck). Der dynamische Druck ist nach Weltz die Druckerhöhung, welche die bogenäußere Wand durch den Blutstrom gegenüber der bogeninneren Wand erfährt; dieser Druck ist 10mal kleiner als der statische Druck. Auch das spricht gegen die Ansicht von Kudisch.

Weltz vertritt ferner folgende Ansichten:

Neben der Blutdruckamplitude sind Faktoren für die Bewegungsamplitude anzunehmen, wie die Wandbeschaffenheit und

die anatomische Bewegungsmöglichkeit. Der Druckablauf in der Aorta muß bestimmend sein für die pulsatorische Weiteänderung; aber diese ist zu klein, um maßgebenden Einfluß auf die Form der Gesamtbewegung zu haben. Letzten Endes wird von der Blutdruckschwankung die pulsatorische Lageänderung erzeugt. Die Feinheiten der Blutdruckkurve können sich in der Aortenbewegung im allgemeinen nicht abzeichnen. Ein sehr wichtiges Kennzeichen der Blutdruckkurve bleibt aber trotz aller sonstigen Verzerrung in der Aortenbewegungskurve erhalten; die Kurvenmaxima fallen zeitlich zusammen. Aortenbewegungskurve und Blutdruckkurve sind also nicht ganz gleich wegen der Wandbeschaffenheit und Bewegungsmöglichkeit. Wenn das der Fall wäre, dann wäre die Aortenbewegungskurve nicht anders als die Pulskurve. Wie aber Kahlstorf und Ohnesorge meinen, läßt sich in der Medialbewegung, kurz nach der lateralgelegenen Spitze, die Klappeninzisur und mitunter eine darauffolgende dikrote Erhebung erkennen; es besteht somit eine gewisse Aehnlichkeit mit der arteriellen Pulskurve.

Ueber die normale Zackenform der Aorta ascendens.

Aus dem Densogramm kann man auf die Ausschlagsgröße nicht schließen; denn es dient hauptsächlich dazu, die Kurvenbewegungen in bezug auf die Zeit festzustellen. Man kann aber nach Stumpf densographisch die normale Zackenform der Ascendens so analysieren:

Kurz vor dem plötzlichen Anstieg sieht man mehrere kleine Zacken, die der Anspannung entsprechen. Es folgt dann der rasche Anstieg der Kurve, welcher durch den Beginn der Austreibungszeit des linken Ventrikels bedingt ist, mit einem scharf markierten Gipfelpunkt. Im absteigenden Schenkel findet sich eine kleine Stufe, entsprechend der Aorteninzisur. Diese Stufe fällt mit dem Ende der Ventrikelsystole, also mit dem Klappenschluß, zusammen. Stumpf meint, daß die Bewegung der Aorta am vorderen Rande im ersten schrägen Durchmesser mit der Bewegung im sagittalen Bild übereinstimmt. Am hinteren Rande aber sieht man kurz nach dem Zeitmoment des Gipfelpunktes der Aorta (vorn) eine tiefe Einsenkung, welche nach der Meinung von Stumpf offenbar einer Vorwärtsbewegung des Randes entspricht. Diese Bewegung erreicht ihr Ende mit dem Klappenschluß; es folgt dann wieder eine Rückkehr in die ursprüngliche Kurvenform, analog der Kurvenform der Aorta vorne.

Die Lateralbewegung der normalen Aorta ist „hakenförmig". Sie zeigt, daß die Aorta sich kammersystolisch rasch erweitert

oder nach lateral verschoben hat und sich während der Kammerdiastole langsam wieder verengt (Kahlstorf und Ohnesorge), oder sich wieder zurück bewegt.

Da nach Kahlstorf und Ohnesorge die Amplitude von der Elastizität der Aortenwand abhängig ist, kann man charakteristische Veränderungen für Sklerose aus dem Kymogramm ableiten. Am Ascendensrand ist nach Ansicht der Genannten die Zeit für die kammersystolische Lateralbewegung als morphologischer Ausdruck für die herabgesetzte Dehnbarkeit verlängert; dadurch erhält man eine stark ausgeprägte Abschrägung an dem normalerweise horizontal verlaufenden Schenkel der Lateralbewegung. Diese Form zusammen mit der etwas kleinen Amplitude an der Ascendens läßt sich bis zu einem gewissen Grade für den Nachweis einer Sklerose auswerten.

Auch die Amplitude bei Hypertonie zeigt nach Kahlstorf und Ohnesorge geringe Werte (1,5—2 mm); denn die Dehnbarkeit der Aortenwand ist durch die erhöhte Spannung, unter der sie steht, herabgesetzt. Hier kann man an der Ascendens kleinere Lateralbewegungen mit einem schrägen Verlauf der gewöhnlich horizontal verlaufenden kammersystolischen Phase feststellen.

Nach Zdansky und Ellinger sind die Exkursionen des rechten Aortenrandes viel kleiner als die des linken und verlaufen nicht gleichsinnig, sondern so, daß beide Ränder des Gefäßbandes systolisch nach links und diastolisch nach rechts rücken. Man hat in dieser Erscheinung die Folge einer systolischen Verschiebung des ganzen Aortenbogens nach links zu erblicken.

Die sichtbare Lateralbewegung des Aortenrandes wird also nach Kahlstorf und Ohnesorge hervorgerufen durch die Lageveränderung des Gefäßes infolge des Pulsationsstoßes und durch die Dilatation der Aortenwand; diese beiden Bewegungsformen können voneinander nicht getrennt werden; vom Aortenbogen abgesehen, wird bei der normalen Aorta die Lateralbewegung zunächst auf die Dilatation der Aortenwand zurückgeführt.

Auch nach Weltz stellt die pulsatorische Bewegung des freien Aortenrandes nicht nur eine reine Weiteänderung des Gefäßes dar, sondern es müssen auch Lageänderungen mitspielen. Wird nämlich der Oesophagus mit einem Kontrastmittel dargestellt (Weltz), so kann man an der nunmehr sichtbaren medialen Wand der Aorta descendens eine pulsatorische Weiteänderung von einer pulsatorischen Lageänderung abtrennen. Mit dieser Methode hat Weltz festgestellt, daß die pulsatorischen Weiteänderungen meist zu klein sind, um sich sicher nachweisen zu lassen. Man kann sich

dieses Bewegungsspiel nach Weltz an einem einfachen Versuch klarmachen: Wenn man einen aufgerollten Gartenschlauch plötzlich unter Druck setzt, so tritt mit dem Druckanstieg eine Streckbewegung des Schlauches ein. Aehnlich spielt sich der Vorgang an der Aorta ab; es tritt eine Streckbewegung des Arkus während des Blutdruckanstieges ein, die im Sagittalbild als Lateralbewegung erscheint.

Auf die Bewegungsamplitude haben nach Weltz folgende Faktoren Einfluß:

A. Die Rohrkrümmung. Je stärker die Rohrkrümmung, um so größer ist die Neigung zur Streckbewegung. Der Impuls zur Streckbewegung wirkt sich um so mehr aus, je größer die anatomische Bewegungsmöglichkeit ist.

B. Die anatomische Bewegungsmöglichkeit. Die Bewegung wird gedämpft, wo die Aorta fixiert ist (die Fixation der Descendens beginnt 2—3 Querfinger unterhalb des Arkus).

C. Die Wandbeschaffenheit (z. B. bei Sklerose).

D. Die Rohrweite. Starke Erweiterung wirkt bewegungshemmend.

Für die Aorta descendens gelten ebenfalls die zwei Teilkomponenten: pulsatorische Weiteänderung und pulsatorische Lageänderung. Rechts ist aber noch als dritte Komponente der „Ventrikelfaktor" (Weltz) zu beachten, dem der „Aortenfaktor" gegenübergestellt werden kann.

1. Der Aortenfaktor.

Darunter versteht man die Summe aus pulsatorischer Lageänderung plus pulsatorischer Weiteänderung; denn rechts können wir diese beiden Teilkomponenten nicht voneinander getrennt bestimmen. Man nimmt aber an, daß für die Ascendens ähnlich wie links die pulsatorische Lageänderung um ein Mehrfaches größer ist als die pulsatorische Weiteänderung.

Da die pulsatorische Lageänderung weitgehend abhängig von der anatomischen Bewegungsmöglichkeit ist, so muß die Ascendens durch Hochdrängung des Herzens einen besonders großen Bewegungsspielraum erhalten sowie einen höheren Wert für die pulsatorische Lageänderung als die Descendens.

2. Der Ventrikelfaktor.

Er ist die Bewegungskomponente, die von den Ventrikeln aus auf die Ascendens übertragen wird. Dieser Faktor ist nicht immer isolierbar, aber er ist nach Weltz die Ursache, daß die Ascendensbewegung zeitlich vor der unbeeinflußten Bewegungskurve der Descendens liegt. Diese zeitliche Vorverlegung der Ascendenskurve reicht in den Fällen, wo der Ventrikelfaktor stark ist, bis an den

Beginn der Austreibung heran und ist demnach viel zu groß, um durch die Druckwelle erklärt werden zu können.

Nach Untersuchung von 130 Kymogrammen habe ich Tabellen aufgestellt, in denen ich das Zeitvorauseilen der Ascendens gegenüber der Descendens (am Knopf oben) gemessen habe; daraus ergeben sich im Durchschnitt Werte von etwa 0,12 Sekunden.

Der Ventrikelfaktor entspricht der Systole und Diastole der Ventrikel, ist also gegenüber der unbeeinflußten Aortenbewegung um eine halbe Herzphase verschoben. Dies wirkt sich auf die Medialbewegung der Aorta so aus: Links dauert diese Medialbewegung bis zum Beginn der Austreibung. Rechts aber wird sie vorzeitig abgebremst und geht in eine zunächst langsame Lateralbewegung über, weil der mit der Auffüllung größer werdende Ventrikel die Ascendens nach rechts oben außen schiebt. Im Augenblick der Anspannung richtet sich das Herz ruckartig auf. Auch dieser Stoß wird auf die Ascendens übertragen und ihre bisher langsame Lateralbewegung geht in eine schnelle, steiler ansteigende Lateralbewegung über. Soweit wirkt der Ventrikelfaktor. Die durch ihn eingeleitete Lateralbewegung der Ascendens geht nun kontinuierlich über in die durch den Blutdruckanstieg bedingte, eigentlich gleichfalls lateral gerichtete Aortenbewegung. Der Ventrikel- und der Aortenfaktor überlagern und verstärkten sich in der Weise, daß die resultierende Mischbewegung mit ihrem Maximum zeitlich zwischen Ventrikelfaktor und Aortenfaktor zu liegen kommt. Dabei wandert das Maximum der Mischbewegung immer zu dem Faktor hin, welcher der stärkere ist. Wir können also aus dem Maß der Phasenverschiebung der Mischbewegung rechts Rückschlüsse ziehen auf die Größe des Ventrikel- und des Aortenfaktors.

Also: Geringe Phasenverschiebung spricht für das Ueberwiegen des Aortenfaktors; große Phasenverschiebung tritt ein, wenn der Ventrikelfaktor überwiegt. Weltz hat weiter gefunden, daß bei einer mächtigen, systolischen Medialbewegung des Ventrikels, die von einer kleinen Bewegung gefolgt wird, eine kleine Ascendenslateralbewegung auftritt und erst die nächstfolgende Ascendenswelle sich um ein Vielfaches vergrößert darstellt. Die Austreibung der großen Systole wirkt sich also in der Ascendens gar nicht aus, sondern erst die nachfolgende große Auffüllung führt zu einer stark vergrößerten Ascendensbewegung.

Der Ventrikelfaktor ist immer stark, wenn die Ausgangsbewegung, also die Ventrikelexkursion, groß ist (Weltz).

Herzvergrößerung führt bei großer Herzexkursion regelmäßig zur Verstärkung des Ventrikelfaktors. Dagegen ist der Einfluß bei Vergrößerung mit kleiner Exkursion ziemlich wechselnd. Es müssen zu der großen Ventrikelbewegung auch günstige Ueber-

tragungsverhältnisse hinzukommen; deshalb macht erhebliche Längsdehnung und Schlängelung der Aorta ohne allzu große Erweiterung meist den Ventrikelfaktor größer. Eine extreme Erweiterung der Aorta läßt im Gegensatz dazu meist den Aorteneinfluß überwiegen. Aorteninsuffizienz, große Blutdruckamplitude und Hochdruck ohne Verkalkung verstärkten gleichfalls den Aortenfaktor.

Einfluß der Atmung auf die Aortenkurve.

Nach Weltz geht aus diesen Ausführungen hervor:

Exspiration plus hoher Zwerchfellstand bei Personen mit gedrungenem Körperbau haben den größten Einfluß auf den Ventrikelfaktor.

Man sieht im Kymogramm eine leichte Hebung der Herzspitze mit der inspiratorischen Bewegung des Zwerchfells und ein Tieftreten mit der Gegenbewegung. Die Bewegung nimmt kranialwärts immer mehr ab; an den Gefäßen läßt sich kaum noch eine stärkere Lageänderung nachweisen. Also das Herz mit den Gefäßen verhält sich nicht wie ein starrer Körper. Das Ausmaß der senkrechten Bewegung beträgt in den kaudalen Herzabschnitten bei ruhiger Atmung etwa 8 mm, beim Arcus aortae unter 1 mm.

Bei der Aorta ändert sich weder die Amplitude noch die Form der Bewegung bei ruhiger Atmung, aber es zeigen sich in starker Einatmungsstellung kleine Amplituden; im Ausatmungsstillstand dagegen werden die Amplituden an der Aorta relativ groß. Man könnte als Ursache dafür annehmen:

1. die respiratorische Arhythmie,
2. die Bewegungsfreiheit.

Aorta ascendens, Vena cava sup. und Pulmonalisbogen wandern immer lateralwärts, wenn das sagittale Herzbild größer wird.

Die Aortenkurve an der Hinterwand ist nach Stumpf anders geartet als an der Vorderwand. Vorn und lateral addieren sich Erweiterung der Aorta und ihre Lageänderung zusammen; hinten dagegen subtrahieren sie sich. Die Lageänderung geht schneller zurück als die Erweiterung; es ist daher die Gesamtbewegung verändert.

Ueber das Vorkommen verschiedener Formen von Ascendenszacken bei verschiedenen Krankheiten.

Bei Aortitis luica:

Es sind aus Form und Größe der Pulsation, wie oben ausgeführt, Rückschlüsse auf die Wandbeschaffenheit der Aorta zu ziehen; z. B. kann man bei Aortitis luica spitze Pulsation be-

obachten; die Lateralbewegung verläuft hier nicht horizontal, sondern abfallend (Kahlstorf und Ohnesorge).

Bei Aortenstenose:

Die Zeit der Austreibung, also die Lateralbewegung, ist verlängert; so werden der laterale Schenkel abgeschrägt und die Amplituden kleiner (Stumpf). Das ist als Ausdruck der durch das Stromhindernis an den Klappen bedingten und verlängerten Austreibungszeit aufzufassen.

Eigene Fälle:

I. Bei Aorteninsuffizienz.

An der Ascendens sind die Zacken hoch und spitz, d. h. die Pulsation der Aorta ist weit ausholend. In der Form der Bewegung läßt sich eine spitze Schleuderzacke am Ende der Austreibung erkennen. Die Lateralbewegung ist vielfach etwas abfallend (Holst). Der diastolische Schenkel verläuft in einem konkaven Bogen (siehe später Abb. 13). Diese Tatsache konnte ich selbst aus 5 Kymogrammen bestätigen.

Als Beispiel:

Fall 1. G. A. Aufnahme vom 30. 4. 1936. Amplitude 7,0 mm.

Im Densogramm kann man keine Klappenschlußzacke in der Medialbewegung erkennen; der Grund dafür ist vielleicht darin zu sehen, daß die Klappen bei Aorteninsuffizienz nicht dicht zusammenschließen, wobei das Blut in der Aorta sogar in die Kammer zurückfließt. Es entsteht kein hoher Druck bei Klappenschluß, der normalerweise die Erhöhung im medialen Schenkel der Aortenbewegung verursacht.

Fall 2. S. V. Aufnahme vom 10. 6. 1936. Amplitude 10,8 mm.

Keine Klappenschlußzacke in der Medialbewegung. Die Lateralbewegung ist langsam am Anfang, zeigt aber eine schnelle spitze Zacke am Ende.

II. Bei Aortenwandschädigung.

Die Amplitude ist meistens klein wegen der herabgesetzten Elastizität der Gefäßwand und der laterale Schenkel der Ascendenskurve ist abgeschrägt, welcher normalerweise horizontal verläuft. (Eigene Fälle: 5.)

Als Beispiel:

Fall 1. Z. G. Aufnahme vom 6. 2. 1936. Amplitude 2,8 mm.

Das Kymogramm zeigt kleine hakenförmige Zacken trotz breitem Thorax.

Im Densogramm findet sich dagegen in der Lateralbewegung eine Stufe, die dadurch entsteht, daß die Aortenbewegung zuerst

langsam und verzogen verläuft und dann plötzlich schneller wird (Abb. 1).

Schatten

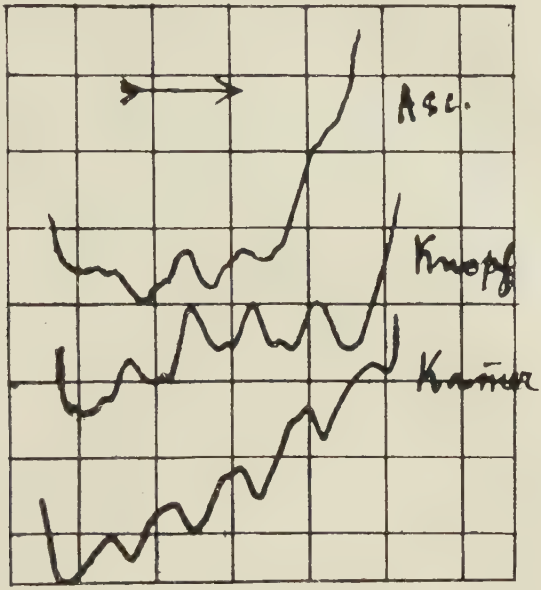

Abb. 1.

Schatten

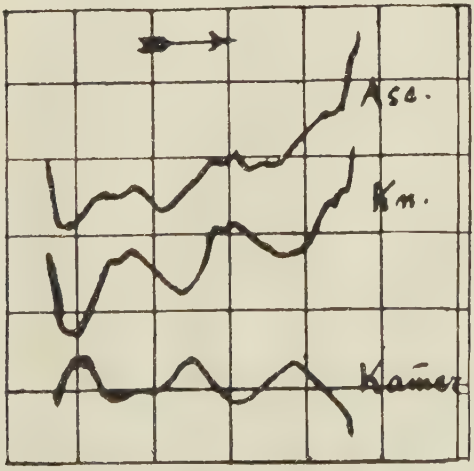

Abb. 2.

Bei Aortenaneurysma:

Es zeigt sich ein sehr wechselndes Verhalten in der Größe der Schlagamplituden. Als Ursache kommt in solchen Fällen neben

Verkalkung vor allen Dingen Thrombosierung des betreffenden Abschnittes in Frage. Die Pulsationen können auch bei vorgeschrittenen Thrombosierungen vollständig fehlen.

III. Bei Lungenerkrankungen.

Bei Zunahme des peripheren Widerstandes findet sich eine Verlängerung der Systolendauer (Frank). Dies ist auch bei Verziehungen und herabgesetzter Elastizität der Lunge anzunehmen. Diese Veränderung der Pulsationsform findet sich im wesentlichen an der Aorta ascendens, während die der Descendens in der Regel die normale hakenförmige Lateralbewegung zeigt (Kahlstorf und Ohnesorge). Ich habe außerdem bei 12 Kymogrammen, die Lungenverdichtungsprozesse zeigten, die Amplitude immer unter 4 mm gefunden. Die Lateralbewegungen sind langsam und verharrend und zeigen manchmal Doppelbewegungen.

Als Beispiel:

Fall 1. W. M. Aufnahme vom 25. 6. 1936.

Pleuritis links. Amplitude 2,0 mm. Thorax breit. Das Kymogramm zeigt Doppelbewegungen an den Ascendenszacken. Im Densogramm kann man die Doppelbewegung gut erkennen, die aus einer Stufe in Lateralbewegung entstanden ist (Abb. 2).

Fall 2. B. M. Aufnahme vom 7. 8. 1936. Amplitude 3,0 mm. Tbc.

Aus dem Densogramm kann man eine langsame Lateralbewegung erkennen (Abb. 3).

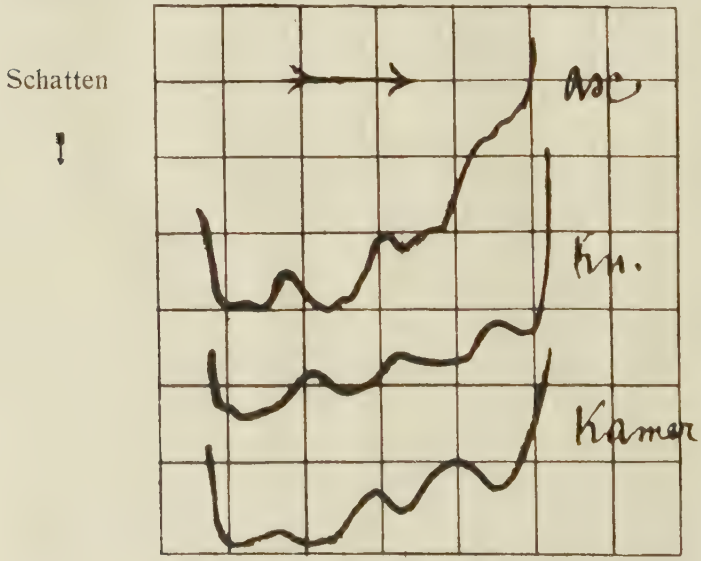

Abb. 3.

Fall 3. Z. A. Aufnahme vom 2. 9. 1935. Amplitude 1,4 mm. Tbc. Thorax breit.

Doppelbewegungszacke an der Ascendens. Das Densogramm zeigt eine spitze Stufe in der Lateralbewegung und sehr viele kleine Zacken in der Medialbewegung (Abb. 4).

Schatten

Abb. 4.

IV. Veränderung der Aortenkurve durch Zwerchfellhochstand.

Durch Zwerchfellhochstand wird das Herz mit seinem Gefäßband nach oben verlagert. In der Kymogrammkurve findet man meistens langsame Lateral- und schnelle Medialbewegung an der Ascendenskurve. (Eigene Fälle: 3.)

Als Beispiel:

Fall 1. F. M. Aufnahme vom 27. 1. 1936. Amplitude 6,0 mm.

Das Kymogramm zeigt langsame Lateralbewegung mit abgerundetem Kurvengipfel an der Ascendens. Auch in dem Densogramm ist diese Veränderung zu erkennen. (Siehe später Abb. 11.)

Fall 2. E. K. Aufnahme vom 1. 9. 1936. Amplitude 4,9 mm. Thorax breit.

Im Kymogramm sieht man kleine undeutliche Ausschläge an der Ascendens. Am linken Descendensrand sind die Zacken fast mit der normalen Descendenszackenform identisch. Das ganze Gefäßband erscheint im Kymogramm etwas verbreitert. Man kann hier annehmen, daß die Aorta ascendens durch Zwerchfellhochstand etwas lateral gerückt wird, weil nur an dieser nicht fixierten Stelle der Aorta das hochgelagerte Herz eine Ausbuchtung im Gefäßband bewirken kann.

Das Densogramm zeigt eine langsame Lateralbewegung an der Ascendens. Das ist aber nicht der Fall an der Descendens, denn hier sieht man einen steilen lateralen Schenkel. Also in dem Fall wird die fixierte Aorta descendens nicht beeinflußt werden. An dem medialen Schenkel der Descendens kann man viele kleine Stufen erkennen. Dieses Zittern in der Medialbewegung ist in seiner Entstehung schwer deutbar; man kann es vielleicht durch Gefäßstauung erklären (Abb. 5).

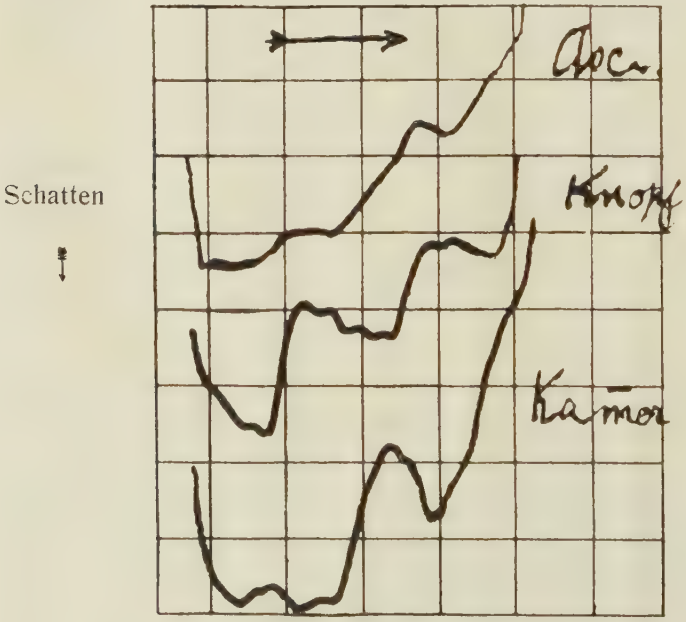

Abb. 5.

V. Bei Struma basedowificata.

Das Kymogramm zeigt meistens Schleuderzacken mit etwas vergrößerten Amplituden; öfters finden sich auch Doppelzacken am Ascendensrand. Stumpf hat festgestellt, daß die Kammer bei Struma eine verstärkte Refluxwelle zeigt, die durch eine ruckartige Zwischenbewegung am Ende der Kammersystole entsteht, also mit dem Klappenschluß zeitlich zusammenfällt. Er nimmt an, daß diese Erscheinung in der Hauptsache durch rein mechanischen Druck der Struma auf das Gefäßband bedingt sei.

Verfasser sah tatsächlich bei dem Densogramm der Ascendenskurve solche Fälle mit einer großen Zacke, die sich an der Stelle der Klappenschlußnachschwankungszacke befindet, auch in der kymographischen Kurve ließ sich dies als Doppelzacke erkennen. An der Descendenskurve ist die Doppelzacke nicht mehr so deutlich. Ich konnte all dies an 3 Fällen feststellen.

Als Beispiel:

Fall 1. S. R. Aufnahmen vom 24. 6. 1936 und 4. 11. 1935. Amplitude 7,6 mm.

Das Kymogramm zeigt Doppelbewegungszacke. Im Densogramm findet sich in der Medialbewegung eine große Zacke vor

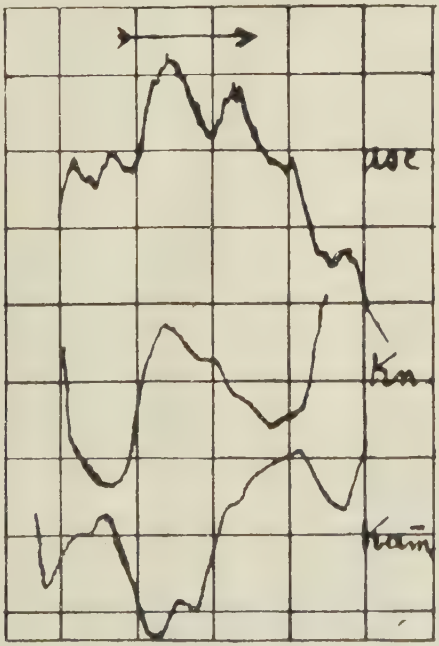

Schatten

Abb. 6.

der Anspannungszeit, die also mit dem Klappenschluß zusammenfällt (Abb. 6 und 7).

Abb. 7.

VI. Bei Arhythmie.

Es finden sich Unregelmäßigkeiten der einzelnen Haken und Zacken. Man sieht große und kleine Randkurven unmittelbar nebeneinander (Wilke).

Zusammenfassend sind in den Abbildungen 8—14 die einzelnen an der Aorta ascendens vorkommenden Kymogrammkurvenformen in schematischer Nachbildung zusammengestellt.

Abb. 8: Normale Kurvenform.

Abb. 9: Kleine Zacken bei Aortenwandschädigung, Sklerose (und Aortenstenose).

Abb. 10: Große spitzhakenförmige Zacken bei Aortitis luica.

Abb. 11: Abgerundeter Zackengipfel bei Veränderung der Aorta durch Zwerchfellhochstand.

Abb. 12: Zackenform bei Struma mit Doppelbewegung in dem medialen Schenkel.

Abb. 13: Große Zacken bei Aorteninsuffizienz mit langsamen Lateral- und schnellen konkaven Medialbewegungen.

Abb. 14: Kleine Doppelbewegungszacken oder Aufsplitterung in der Bewegung bei ausgedehnten chronischen Lungenerkrankungen, welche möglicherweise durch peripheren Druck der Lunge an der Aortenwand entstehen können.

Abb. 8.



Abb. 9.

Abb. 10.

Abb. 11.



Abb. 12.



Abb. 13.



Abb. 14.

Die verschiedenen Zackenformen der Aorta ascendens.

Den hier beschriebenen Kurvenformen liegt eine eingehende Untersuchung von 132 Fällen mit 50 synchronisierten Kymogrammkurven zugrunde.

Zusammenfassung.

Bei Untersuchung von 132 geeigneten Fällen, die einer Sammlung von mindestens 300 pathologischen Kymogrammen entnommen worden sind, konnten die in der Literatur zu findenden Angaben über die kymographischen Bewegungsformen der Aorta ascendens bei (5 Gruppen):

Aorteninsuffizienz,
Aortenwandschädigung,
Lungenerkrankungen,
Veränderung der Aortenkurve durch Zwerchfellhochstand,
Struma basedowificata

im wesentlichen bestätigt werden.

Zum Schluß dieser Arbeit sei es mir gestattet, Herrn Universitätsprofessor Dr. G. Boehm für die freundliche Ueberlassung des Themas, und Herrn Oberarzt Dr. Ekert wie auch Herrn Dr. Schorr für ihren stets hilfsbereiten Rat meinen verbindlichsten Dank auszusprechen.

Literatur

Bickenbach: Die Messung des Querschnitts der Aorta asc. Zit. nach Weltz.

Broemser: Ein Beitrag zur Schlagvolumenbestimmungsmethode. Lehrbuch d. Physiol. S. 44, Bd. 7. Zit. nach Weltz.

Cignolini P.: Die Röntgenkymographie mit unterbrochenem Schlitz. Fortschr. Röntgenstr. S. 244, Bd. 49, 1934.

Fetzer H.: Die Anwendung der Röntgenkymographie in der Kreislaufdiagnose. Erg. Inn. Med., Bd. 45, 1933.

Goett und Rosenthal: Röntgenkymographie. Münch. Med. Wochenschrift S. 20, 1912.

Holst L.: Die Flächenkymographie des Herzens. Fortschr. Röntgenstr. S. 454, Bd. 51, 1935/36.

Kahlstorf A. u. Ohnesorge E.: Die pulsatorische Aortenbewegung im Flächenkymogramm. Fortschr. Röntgenstr. S. 22, Bd. 51, 1935.

Kudisch B. M.: Röntgenstudien der Aorta. Fortschr. Röntgenstr. S. 94, Bd. 48, 1934/I.

Schatzki R.: Ueber Isthmusstenose der Aorta. Fortschr. Röntgenstr. S. 324, Bd. 42, 1930/II.

Schilling C.: Die Anwendung d. Flächenkymogramm in d. Diagnostik d. Herzerkrank. Fortschr. Röntgenstr. S. 241, Bd. 47, 1933.

Stumpf P.: Das röntg. Bewegungsbild und seine Anwendung. Fortschr. Röntgenstr., Erg., Bd. 41, 1931.

— Die objektive laufende Messung der Schattentiefe von Röntgenbildern und ihre Bedeutung für die Diagnostik. Fortschr. Röntgenstr., Bd. 3, 1936.

— Die kymographische Analyse d. Beweg. d. Herzens, S. 211, Bd. 49, 1934.

— Die pulsatorische Bewegung d. großen Gefäße i. Röntg. Fortschr. Röntgenstr. S. 721, Bd. 10, 1933.

Straub: Handb. d. Physiol., Bd. 48, Zit. nach Weltz.

Weltz G. A.: Die pulsatorische Bewegung d. Brustaorta. Fortschr. Röntgenstr. S. 152, Bd. 51, 1935/I.

— Bewegung d. sagitt. Herz- u. Aortbild. bei der Atmung. Fortschr. Röntgenstr. S. 152, Bd. 50, 1934/II.

Weber H., Stumpf P. und Weltz G. A.: Röntgenkymogr. Bewegungslehre innerer Organe. Verlag Thieme, Leipzig 1936.

Wilke G. A.: Untersuchung am Herzen mittels Röntgenkymo. Fortschr. Röntgenstr. S. 558, Bd. 46, 1932/II.

Zdansky E. und Ellinger E.: Röntgenkymographische Untersuchung am Herzen. Fortschr. Röntgenstr. S. 648, Bd. 47, 1933/I.

Lebenslauf

Am 24. Juni 1910 wurde ich, Gamil Sirry, zu Alexandrien in Aegypten als Sohn des Richters Taufik Sirry Bey geboren. Ich besuchte die Primärschule und darauf das Gymnasium zu Kairo, das ich im September 1930 absolvierte.

Im Sommersemester 1931 immatrikulierte ich mich an der Universität Berlin, um Medizin zu studieren. Vom Wintersemester 1932/33 bis Wintersemester 1934/35 besuchte ich die Universität zu Freiburg, wo ich mein Physikum Ende des Sommersemesters 1934 ablegte.

Im Sommersemester 1935 kam ich nach München, wo ich die übrigen klinischen Semester studierte.

In den Sommerferien 1935 war ich als Koassistent an der II. Gynäkologischen Klinik in München tätig.

1937 legte ich in München das ärztliche Staatsexamen ab, das ich am 21. Dezember beendete.